Aus der Chirurgischen Universitäts-Klinik in Marburg/Lahn.
(Direktor: Prof. Dr. Klapp)

# Ueber die Behandlung der perforierten Magen- und Duodenalgeschwüre

**an der Marburger Chirurgischen Klinik unter Zugrundelegung des Materials der Jahre 1921—1931.**

Inaugural-Dissertation

zur

Erlangung der Doktorwürde
in der Gesamten Medizin
der Hohen Medizinischen Fakultät der Philipps-Universität
Marburg

vorgelegt von

**Hans-Joachim Leonhard**
approbiert. Arzt aus Lübeck.

Marburg 1932

Druck von Jakob Lemke, Siegen.

Angenommen von der Medizinischen Fakultät
Marburg
am 14. Dezember 1931.

Gedruckt mit Genehmigung der Fakultät.

Referent: Prof. Dr. Klapp.

R. UNIV.
BIBLIOTHEEK
LEIDEN

Die Frage der Behandlung der perforierten Magen-Duodenalulcera tritt zur Zeit wieder mehr in den Vordergrund. Gerade im letzten Jahr sind von den verschiedenen Kliniken wieder eine Reihe von Statistiken aufgestellt worden, so in der Göttinger und Jenenser Universitäts-Klinik (Wohlleben, Willich u. a.). Während die eine Seite der Chirurgen mehr für die Resektion eintritt, werden von der anderen Seite weniger radikale Mittel empfohlen.

Will man sich einen Ueberblick über den Wert des einzuschlagenden Weges verschaffen, so darf bei dem statistischen Ueberblick nicht nur das erzielte Resultat kurz nach der Operation Berücksichtigung finden, sondern es ist allergrößter Wert auf die erreichten Dauerresultate zu legen. Wie sehr die Frage der Dauerresultate in der Literatur unberücksichtigt blieb, konnte Brütt feststellen, der noch im Jahre 1923 in der Literatur hierüber nichts finden konnte. Erst später haben wieder verschiedene Autoren, so Hotz, Löhr, Naumann u. a. sich mit dieser Frage befaßt. Da zweifellos die Sammlung weiterer Statistiken über diese Frage geeignet ist, die Kenntnis des einzuschlagenden Operationsplanes zu fördern, so sollen im folgenden die Fälle der Marburger Chirurgischen Universitäts-Klinik aus den Jahren 1921 bis 1931 zusammengestellt werden.

Da bei der Beurteilung des Dauerresultates auch der jeweilige Zustand des Gebisses der betreffenden Patienten eine Rolle spielt, habe ich eine genaue Untersuchung der Zähne bei allen Nachuntersuchungen vorgenommen. Die Befunde wurden kurz skizziert (vergl. die Tabelle im Anhang). Mit großer Wahrscheinlichkeit kann man auch bei günstigstem operativem

Resultat, bei dem aber der Zustand der Zähne schlecht ist, Beschwerdefreiheit des Patienten von Seiten des Magens nach der Operation nicht erwarten. Denn gerade die Berücksichtigung des jeweiligen Gebißzustandes fand in den bisher vorliegenden Statistiken wenig Beachtung, nur Henle macht darüber eine kurze Angabe.

Hinsichtlich der Frühresultate ist zu erwähnen, daß die Operationsmortalität des perforierten Magen-Duodenalgeschwürs bei unseren 42 Fällen 21,4 % betrug. Damit liegt die Mortalität niedriger als die Durchschnittssterblichkeit aller größeren Statistiken, in denen sich die Mortalität zwischen 34,6% und 62% bewegt.

So fand Brütt in seiner Statistik von 2088 Fällen eine Mortalität von 34,6%, Shoemaker bei 784 Fällen 45%, Wohlleben bei 67 Fällen 47,8%, Hinrichs bei 77 Fällen 55,5 %, Brunner bei 387 Fällen 48% und endlich Naumann bei 162 Fällen 62% Mortalität.

Bei der kritischen Betrachtung der Gesamtmortalitätsziffer (Früh- und Spätresultate) ergibt es sich, daß von 12 Todesfällen 9 Patienten während der ersten Tage nach der Operation in der Klinik verstorben sind. Einer von diesen starb schon während der Operation. 3 weitere Patienten kamen erst nach der Entlassung aus der Klinik zum Exitus.

Auf die Wichtigkeit des verstrichenen Zeitraumes zwischen dem Eintritt der Perforation und der Ausführung der Operation haben zahlreiche Autoren hingewiesen. So fanden auch wir, daß von den 11 Fällen, die uns innerhalb der ersten 6 Stunden nach der Perforation zugeführt wurden, kein einziger ad exitum kam. 3 Patienten wurden uns innerhalb 12 Stunden post perf. in die Klinik gebracht. Sie starben alle 3. Vier weitere Kranke, die zwischen der 12. und 24. Stunde eingeliefert wurden, starben ebenfalls. Von den übrigen 25 Fällen war eine exakte Bestimmung des Zeitpunktes zwischen dem Eintritt der Perforation und der Operation leider nicht mehr zu ermitteln.

Als Todesursache fand sich eine Broncho-Pneumonie in 3 Fällen vor. In einem Fall wurde außerdem eine chronische Endocarditis und eine Nierenvenenthrombose bei der Autopsie festgestellt. In einem anderen Fall war die Broncho-Pneumonie

mit einer Pleuritis und einer Myodegeneratio cordis vergesellschaftet, im 3. Fall fand sich eine Peritonitis fibrino-purulenta vor. An reiner Peritonitis gingen 4 Fälle zu Grunde. In einem weiteren Fall wurde bei der Obduktion eine lokale Peritonitis, eine Sepsis und eine Herzdilatation gefunden. Demnach starben 4 Patienten einwandfrei an diffuser Peritonitis, während in den anderen 5 Fällen Komplikationen anderer Art eine Rolle spielten. Ueber die Spättodesfälle nach der Entlassung aus der Klinik konnten wir nur unsichere Angaben von Seiten der Angehörigen erhalten. Auf die Todesursache gehe ich später bei den Ergebnissen der Nachuntersuchungen genauer ein.

An perforierten Magen-Duodenalulcera wurden behandelt in den Jahren:

| Jahrgang | 1921 | 1922 | 1923 | 1924 | 1925 |
|---|---|---|---|---|---|
| Männlich | 1 | 3 | 1 | — | 7 |
| Weiblich | 1 | 1 | — | — | 1 |
| Gesamt | 2 | 4 | 1 | — | 8 |
| Gestorben | 2 | — | — | — | 2 |

| Jahrgang | 1926 | 1927 | 1928 | 1929 | 1930 | 1931 |
|---|---|---|---|---|---|---|
| Männlich | 6 | 6 | 6 | 3 | 3 | — |
| Weiblich | 1 | — | — | 1 | 1 | — |
| Gesamt | 7 | 6 | 6 | 4 | 4 | — |
| Gestorben | 2 | 1 | 3 | — | 2 | — |

Während Brunner, Bonheim und Brütt in ihrer Statistik eine größere Beteiligung des weiblichen Geschlechtes beim perforierten Magen-Duodenalgeschwür feststellten, überwogen bei Wohlleben, Naumann, Hinrichs und Kreuter die Männer.

Von unseren 42 Kranken fallen nach dem Geschlecht auf 34 perforierte Magenulcera 28 Männer, 6 Frauen. Von 8 perforierten Duodenalgeschwüren 8 auf Männer, 0 auf Frauen. Unsere Statistiken stimmen also mit denen von Schwarz, Willich, Guth, Petrên, Steichele, Marschall, Smith, Florowsky überein, bei denen die Männer die Mehrzahl der Fälle ausmachen.

In unseren Fällen kamen die Magenperforationen bei den Männern

| | | | |
|---|---|---|---|
| im 2. | Jahrzehnt | 2 | mal vor |
| „ 3. | „ | 8 | „ „ |
| „ 4. | „ | 4 | „ „ |
| „ 5. | „ | 7 | „ „ |
| „ 6. | „ | 6 | „ „ |
| „ 7. | „ | 1 | „ „ |

bei den Frauen

| | | | |
|---|---|---|---|
| im 2. | Jahrzehnt | — | mal vor |
| „ 3. | „ | — | „ „ |
| „ 4. | „ | 2 | „ „ |
| „ 5. | „ | 1 | „ „ |
| „ 6. | „ | 2 | „ „ |
| „ 7. | „ | 1 | „ „ |

Die Duodenalperforation fand sich bei den Männern

| | | | |
|---|---|---|---|
| im 2. | Jahrzehnt | 2 | mal vor |
| „ 3. | „ | 2 | „ „ |
| „ 4. | „ | 2 | „ „ |
| „ 5. | „ | 1 | „ „ |
| „ 6. | „ | 1 | „ „ |
| „ 7. | „ | — | „ „ |

Die jüngste Patientin mit perforiertem Magenulcus war eine 37jährige Frau, die älteste war 62 Jahre alt. Die jüngsten männlichen Patienten waren 18 und 19 Jahre alt, der älteste war ein 64jähriger Mann.

Die jüngsten Patienten mit perforiertem Ulcus duodeni waren 20, der älteste 56 Jahre alt.

Unter unseren 42 Fällen, bei denen überhaupt über das Befinden der Patienten vor der Perforation etwas bekannt geworden ist, fanden wir beim Ulcus ventriculi 39 mal Magenbeschwerden, die zum Symptomkomplex des Magengeschwürs gehörten. 2 mal fanden sich überhaupt keine Magenbeschwerden, einmal eine Angabe über allgemeine Beschwerden im Bauch.

Ulcussymptome bestanden bei unseren Patienten bei Ulcus ventriculi seit:

| | | | |
|---|---|---|---|
| 3 Tagen | 1 mal | 2 Jahren | 4 mal |
| 7 „ | 1 „ | 2½ „ | 1 „ |
| 21 „ | 2 „ | 3 „ | 5 „ |
| 3 Monaten | 1 „ | 4 „ | 1 „ |
| 6 „ | 2 „ | 5 „ | 1 „ |
| 8 „ | 1 „ | 7 „ | 1 „ |
| 9 „ | 1 „ | 10 „ | 2 „ |
| 1 Jahr | 4 „ | 20 „ | 1 „ |
| 1½ Jahren | 1 „ | 30 „ | 1 „ |

Bei Ulcus duodeni seit:

| | | | |
|---|---|---|---|
| 4 Tagen | 1 mal | 7 Jahren | 1 mal |
| 14 „ | 1 „ | 10 „ | 1 „ |
| 1 Monat | 1 „ | 11 „ | 1 „ |
| | | 28 „ | 1 „ |

Bei 2 Fällen geschah die Perforation plötzlich aus voller Gesundheit heraus. In einem Fall fehlt die genaue Zeitangabe in der Krankengeschichte.

Daß Gelegenheitsursachen mit Wahrscheinlichkeit bei der Perforation eine Rolle spielen, geht aus mehreren Statistiken hervor, z. B. bei Schwarz, der in 15% seiner Fälle eine Perforation nach der Arbeit, in 28% der Fälle einen Zusammenhang mit der Nahrungsaufnahme als Ursache erachtete. Auch ich möchte einen kurzen Ueberblick über den Bewegungszustand unserer Patienten im Augenblick der Perforation geben.

In unseren Fällen erfolgte eine Perforation:

3 mal . . . . . im Bett in liegender Stellung
1 „ . . . . . im Bett beim Ausstrecken
1 „ . . . . . nach dem Aufstehen
3 „ . . . . . beim Heben einer schweren Last
2 „ . . . . . beim Gehen auf der Straße
4 „ . . . . . beim Stehen
1 „ . . . . . beim Bücken
1 „ . . . . . beim Bedienen einer Feuerlöschpumpe
6 „ . . . . . bei körperlicher Arbeit
17 Fälle sind ohne nähere Angaben.

Es folgt jetzt eine Zusammenstellung der einzelnen Monate, in denen unsere Patienten der Klinik zugeführt wurden. Wir beobachteten dabei ein gehäuftes Auftreten zu bestimmten Jahreszeiten.

Einfluß der Jahreszeiten auf die Perforationen:

| | bei Männern, | bei Frauen. |
|---|---|---|
| im Januar . . . . . | 1 mal | 1 mal |
| „ Februar . . . . . | 2 „ | 1 „ |
| „ März . . . . . | 1 „ | — „ |
| „ April . . . . . | 1 „ | 1 „ |
| „ Mai . . . . . | 4 „ | — „ |
| „ Juni . . . . . | 6 „ | — „ |
| „ Juli . . . . . | 6 „ | 1 „ |
| „ August . . . . . | 3 „ | — „ |
| „ September . . . . | — „ | 1 „ |
| „ Oktober . . . . . | 5 „ | — „ |
| „ November . . . . . | 6 „ | 1 „ |
| „ Dezember . . . . . | 1 „ | — „ |

Die Ursache des Ansteigens der Häufigkeit der perforierten Magen-Duodenalulcera in den Sommer- und Herbstmonaten hat auch heute noch nicht ihre Klärung gefunden. Daß hierbei die reichlicheren Mahlzeiten im Herbst eine Rolle spielen sollen, wie das Brunner und Demmer annehmen, erscheint uns ebenso wie Steichele unwahrscheinlich, schon aus dem Grunde, weil die meisten Ulcera nicht zur Zeit der größten Magenbelastung, nämlich nach den Hauptmahlzeiten perforierten.

Hingegen haben wir wie Prader, Rütimeyer und Steichele die Erfahrung gemacht, daß das Nicotin in der Anamnese unserer Patienten eine Rolle spielte. Unter unserem Material gaben sehr viele Männer Nicotinabusus zu.

Wie weit die veränderte Lebensweise als Ursache für die Häufung der Perforationen im Frühjahr und im Herbst heranzuziehen ist, möchten wir nicht entscheiden. Möglicherweise spielt hier außer der veränderten Nahrungsaufnahme auch eine gewisse unregelmäßige Ernährung unserer Landbevölkerung eine Rolle, die gerade zu diesen Zeitabschnitten mit Arbeiten überlastet ist (Frühjahrs- und Herbstbestellung).

Was die Tagesstunde der Perforation betrifft, so ergab sich bei unseren Fällen, daß um 8 Uhr die Perforation 1 mal, um 9 Uhr 2 mal, um 13 Uhr 2 mal, um 14 Uhr 1 mal, um 15 Uhr 2 mal, um 16 Uhr 2 mal, um 18 Uhr 4 mal, um 20 Uhr 2 mal und um 21, 22, 24 Uhr je einmal erfolgte. In den Krankengeschichten finden wir, daß 5 mal morgens ohne nähere Zeitangabe, ebenso 4 mal abends der Durchbruch des Geschwüres erfolgte. In weiteren 15 Fällen haben wir keine genauen Zeitangaben.

Uebereinstimmend mit de Quervain und anderen Autoren kamen wir zu der Feststellung des Verschwindens der Leberdämpfung, daß durch Gasaustritt in die freie Bauchhöhle die Perforation in aufrechter Haltung oder im Liegen relativ selten ist. Die Leberdämpfung fehlte in unserem Material nur 6 mal, in 10 Fällen konnten wir lediglich eine Verschmälerung der Leberdämpfung feststellen. In allen übrigen Fällen war die Leberdämpfung bei der Aufnahmeuntersuchung normal.

Auf die Wichtigkeit des Erbrechens als Begleitsymptom der Perforation haben Petrên, Schülein, Steichele und Brunner hingewiesen. Sie fanden dasselbe in 50 % ihrer Fälle. Wir beobachteten Erbrechen unter unseren 42 Fällen 21 mal, 2 mal davon wurde, was in der Literatur als selten bezeichnet ist, Erbrechen von frischem rotem Blut festgestellt. Ein weiterer Patient hatte kaffeesatzartiges Erbrechen. In 4 Fällen wurde Aufstoßen angegeben.

Ueber Puls und Temperatur vermögen wir Charakteristisches nicht zu sagen, da beides sich in den einzelnen Fällen sehr verschieden verhielt.

In der Mehrzahl der Fälle bestand eine beschleunigte Atmung bei der Perforation.

Wie Lenander, Moynihan und Kulenkampff gezeigt haben, gleitet nach der Perforation der Magen- und Dünndarminhalt aus der Durchbruchstelle meistens entlang dem aufsteigenden Colon an dem Coecum hinab ins kleine Becken, was sehr leicht namentlich dann, wenn bereits Zeichen einer diffusen Peritonitis da sind, zur Fehldiagnose Appendicitis perforativa führen kann.

So haben auch wir wie andere Autoren in 5 Fällen zunächst die Appendektomie ausgeführt und erst dann, als die geringfügige Veränderung an dem Wurmfortsatz und der Befund der diffusen Peritonitis mit übelriechendem schleimigen Eiter auf eine andere Ursache des schweren Krankheitsbildes hinweisen, die mediane Laparotomie ausgeführt.

Auf die Schwierigkeit der Diagnosenstellung durch vorher verabreichte Morphiuminjektionen, die ja aus der Kriegsliteratur von den Bauchschußverletzungen her genügend bekannt ist, haben bei der Magen-Duodenalperforation unter anderem Schülein und Prader hingewiesen. Auch wir haben uns von der Verschleierung des Krankheitsbildes durch vor der Einweisung erfolgte Morphiumgaben überzeugen können.

Die perforierten Geschwüre des Magens saßen an der vorderen Wand in der Nähe des Pylorus 10 mal, an der kleinen Curvatur 14 mal, an der großen Curvatur 2 mal. In der Mitte zwischen Cardia und Pylorus fand sich einmal an der kleinen Curvatur in der Nähe der Cardia, 2 mal an der großen Curvatur, an der hinteren Wand (kleine Curvatur) je einmal ein Geschwür. Unbestimmt war die Angabe in 4 Fällen. Ueber den Sitz des Krankheitsherdes am Zwölffingerdarm finden wir folgende Angaben: Am oberen horizontalen Ast des Zwölffingerdarms 7 mal (davon an der vorderen Wand 3 mal).

Ueber das Aussehen der Perforation kann man sagen, daß die Oeffnung meist rund oder oval war, die Ränder des Geschwürs waren meist scharf und zackig. Die Größe schwankt zwischen Stecknadelknopf- und Markstückgröße, meist ist sie bleistiftdick. Die ersteren waren in der Mehrzahl, größere Perforationen seltener. Fast in allen Fällen war die Umgebung des Ulcus mit Fibrinbelägen bedeckt. Mitunter kam Verwachsung mit der Nachbarschaft vor, und sehr oft war die Umgebung des Ulcus kallös verändert. Ein Auftreten von mehreren Geschwürsdurchbrüchen zu gleicher Zeit haben wir niemals gefunden. In einem Falle wurde bei der Resektion nach Billroth I ein weiteres Ulcus entdeckt, ebenso bei einer Autopsie noch 2 größere Ulcera, die aber noch nicht perforiert waren.

Die Ansichten über die Versorgung der Bauchhöhle vor, während und nach der Operation haben im Laufe der letzten Jahre einige Wandlungen durchgemacht. So sind neben Kausch, Petrên, Körte, Shoemaker auch andere dazu übergegangen bei Frühfällen innerhalb der ersten 12 Stunden den Bauch ohne Drainage zu schließen. Bei unseren Fällen wurde 16 mal lediglich von einem suprasymphysären Knopflochschnitt das kleine Becken drainiert, in allen übrigen Fällen, seit 1928, wurde die Bauchhöhle primär geschlossen. Auch hinsichtlich der Beseitigung des in die Bauchhöhle eingedrungenen Magen-Duodenalinhaltes hat sich das Vorgehen der meisten Chirurgen geändert.

Während früher die Spülung der Bauchhöhle zur Beseitigung des perforierten Inhaltes die Regel war, haben heute eine große Anzahl Chirurgen diesen Weg verlassen und beschränken sich darauf, die Bauchhöhle sorgfältig auszutupfen. An unserer Klinik wurde nur 5 mal eine Austupfung vorgenommen. In den übrigen Fällen wurde entweder von einem besonderen suprasymphysären Knopflochschnitt die Spülung des kleinen Beckens vorgenommen oder vor der Operation wurde das Exsudat abgesaugt bezw. gespült und abgesaugt. Ein weiterer Unterschied zwischen den beiden Behandlungsmethoden läßt sich an dem Marburger Material nicht feststellen. Die nach der Perforation von Magen- und Duodenalulcera häufig zu beobachtenden Kollapszustände und Erscheinungen von toxischer Blutdrucksenkung infolge der Peritonitis haben wir mit der Adrenalin-Kochsalzinfusion bekämpft. Und zwar haben wir diese Infusion als intravenöse Dauertropfeinläufe angewandt, wie sie von Holzbach und Koll auf Grund experimenteller Untersuchung erstmalig im Jahre 1910 in die klinische Behandlung der Bauchfellentzündung Eingang gefunden haben. Wir gingen dabei so vor, daß wir bei Kollapszuständen unter gleichzeitiger Anwendung von Cardiaca meist zunächst 200 bis 250 ccm der Lösung rasch einlaufen ließen und dann den Tropfhahn so einstellten, daß 50 bis 60 Tropfen in der Minute in die Vene einflossen.

Auch wir haben uns ebenso wie Burckhardt (Nürnberg) u. a. davon überzeugt, daß wir in der oben angegebenen Adrenalin-Kochsalzinfusion (Dauertropfinfusion) ein hervorragendes

rasch und nachhaltig wirkendes Mittel besitzen, die bei diesen Zuständen bestehende Blutdrucksenkung und Kreislaufstörung zu beheben.

In den Fällen schwersten Kollapses gingen wir so vor, daß sich ein Assistent sofort mit der Anlegung dieser Infusion befaßte noch während der Zeit, in der der Operateur und die anderen Assistenten die Operation vorbereiteten oder ausführten.

So konnten wir uns nicht des Eindrucks erwehren, auf diese Weise noch diesen oder jenen Patienten am Leben erhalten zu haben, den wir sonst bei anderen Verfahren oder bei zu später Anwendung der Dauertropfinfusion verloren hätten. In den Fällen, wo auch die letzte Reservekraft des Herzens erloschen ist, hat man natürlich auch von der Dauertropfinfusion keinen Erfolg mehr zu erhoffen.

Die Frage, welcher Operationsmethode bei der Behandlung der perforierten Magen-Duodenalgeschwüre der Vorzug zu geben ist, steht auch heute noch lebhaft zur Diskussion.

Während von einer Seite der Uebernähung des Ulcus als dem schnellsten und für den Patienten am wenigsten schädigenden Eingriff das Wort geredet wird und diese Methode besonders in Amerika und Frankreich starke Verbreitung gefunden hat, fügte von Eiselsberg in bestimmten Fällen noch eine Jejunostomie hinzu.

Die ursprünglich von Nötzel und Petrên angegebene Methode der Excision des Geschwürs hat nicht allgemein Anklang gefunden, da sie mitunter zur Sanduhr- und Stenosenbildung des Magens geführt hat. Wir haben von diesem Verfahren niemals Gebrauch gemacht. Lediglich haben wir einmal bei einem perforierten Ulcus pepticum jejuni, bei dem einige Jahre vorher eine vordere G.-E. und Braun'sche Anastomose in einem anderen Krankenhaus gemacht worden war, die Anastomose am Magen beseitigt, den Dünndarm mit der Braun'schen Anastomose reseziert, dann End-zu-End vereinigt und die Magenöffnung quer vernäht, nachdem es sich gezeigt hatte, daß der Pylorus gut durchgängig war.

Die von Alfred Neumann angegebene Methode der Netzmanschettenbildung bei einfacher Drainage des perforierten Ulcus

und Einnähen des Netzes in das Peritoneum parietale wurde von ihm an einem großen Material und auch von seinem Nachfolger W. Braun mit gutem Erfolge durchgeführt. Nach Brauns Angaben sind auch mit guten Spätresultaten zwei Drittel seiner Fälle beschwerdefrei. Braun führte als Hauptgrund für diese Methode an, daß sie kein besonders geübter Operateur auszuführen braucht. Er hielt die Resektion in seinen Fällen nicht für ratsam, weil sie fast ausnahmslos erst 10 bis 12 Stunden nach der Perforation zur Einlieferung kamen. Die nach Entfernung des Drains zurückbleibende Fistel zeigt dann meistens eine Neigung zu Spontanheilung.

In einem einzigen Falle haben wir uns ebenfalls auf eine Drainage allein beschränkt. Es handelte sich dabei um einen 41 Jahre alten Krankenpfleger, der mit den schwersten Anzeichen einer Peritonitis in die Klinik eingeliefert wurde. Alle Symptome (brettharte Bauchdeckenspannung, starke Schmerzhaftigkeit des Oberbauchs, völliges Verschwinden der Leberdämpfung) wiesen mit Sicherheit auf die Diagnose perforiertes Ulcus hin. Trotz eindringlicher ärztlicher Warnung lehnte der Patient zunächst die Operation ab. Nachts erfolgte eine Zunahme der Beschwerden. Erst 20 Stunden nach der Perforation konnte die Operation ausgeführt werden. An eine Resektion war nicht mehr zu denken, da der Allgemeinzustand sehr schlecht war. Es wurde daher in die nahe dem Pylorus gelegene Perforation ein Gummidrain eingeführt und durch Tabaksbeutelnaht fixiert. Anfänglich hatte Patient die Operation gut überstanden, dann ging die Peritonitis weiter und verursachte mehrere Tage später den Exitus. Die Obduktion bestätigte den Befund. Es lag eine allgemeine Peritonitis mit Sepsis vor.

Auch Cucor und Salzmann haben mit der Neumann'schen Methode, wie Steichele berichtet, gute Erfolge gehabt.

Die weitaus meisten Anhänger hat zweifellos die Uebernähung des Ulcus mit anschließender G.-E. Gerade in den letzten Jahren wurde wiederholt die Frage aufgeworfen, ob die G.-E. beim perforierten Magengeschwür prinzipiell ausgeführt werden sollte oder nicht.

So sprechen sich namhafte Autoren wie Nast-Kolb, Steichele, Hofmann, Hotz, Teckelenburg, Radoievitch, Kroiss und Brown grundsätzlich für eine Uebernähung aus, wenn nicht besondere Gründe dagegen sprechen. Ein großer Teil der Chirurgen wendet die G.-E. nur dann an, wenn es durch den Verschluß der Perforationsöffnung zu einer Stenose kommt, also bei jenen Fällen, wo das Ulcus in der Nähe des Pylorus liegt (Petrên, Mühsam, Körte). Ebenso geht aus einigen Arbeiten von Willich, Naumann und Kunz hervor, die die Uebernähung des perforierten Ulcus mit G.-E. ausgeführt haben, daß alle gute Erfolge erzielt haben. Auch wir haben diese Methode in einer hohen Prozentzahl unseres Materials angewandt. Erst später bei der statistischen Erhebung der Spätresultate zeigte es sich, daß dieselben bei den resezierten Fällen besser waren als bei den übrigen Verfahren.

Ueber die Häufigkeit der von uns angewandten Operationsmethoden der Uebernähung soll nachstehende Tabelle eine kurze Uebersicht geben. Im ganzen haben wir 31 Fälle palliativ behandelt:

| | Zahl | geheilt | gestorben |
|---|---|---|---|
| Uebernähung . . . . . | 4 | 2 | 2 |
| Uebernähung u. Deckung mit Netzzipfel | 3 | 2 | 1 |
| Uebernähung u. G.-E. retrocol. post. . . | 21 | 16 | 5 |
| Uebernähung u. G.-E. antecol. ant. . . | 3 | 1 | 2 |

Den Verfahren der Uebernähung steht das radikalere Verfahren der Resektion gegenüber. Sowohl aus der Literatur wie aus den Diskussionen der Chirurgischen Gesellschaften geht hervor, daß der geübte Operateur bei gutem Allgemeinzustand die Resektion mit gutem Früh- und Späterfolg ausführen kann. Hingegen soll der weniger geübte sich mit der Palliativoperation mit gutem Frühresultat und öfter relativ schlechtem Spätresultat zufrieden geben. Außerdem wird die Palliativoperation auch heute noch von den meisten Autoren in all den Fällen angewandt, wo der Allgemeinzustand des Patienten auch dem geübten Operateur keinen Erfolg mehr verspricht.

Hromada konnte zeigen, daß die günstigen Resultate der Palliativoperation auch innerhalb der ersten 12 Stunden mit der

Resektion erreicht werden können. Während ursprünglich von dem Autor die Resektion nur in den ersten 6—7 Stunden post perf. empfohlen wurde, resezierte Schwarzmann noch innerhalb der ersten 12 Stunden. Prader ging so weit, daß er selbst die Resektion noch während der ersten 24 Stunden ausführte. Von Haberer legt besonderen Wert auf die Therapie der Peritonitis, die gleich zu Beginn der Operation einsetzen muß. Sie besteht in einer gründlichen Spülung der Bauchhöhle, hernach wird der Bauch drainagelos geschlossen. Bei dieser Art der Peritonitisbehandlung kann er dem Patienten auch die größere Operation der Resektion zumuten. Von Haberer hat dabei die Ueberzeugung, mit der Resektion würde nicht nur die Perforation, sondern auch das Geschwür als Ursache beseitigt. Er betont, daß mit dieser Methode weit mehr Fälle von Perforations-Peritonitis nicht nur am Leben erhalten, sondern gleichzeitig auch von ihrem Leiden befreit werden, als das mit den Palliativmethoden der Fall ist.

Paul und Eunecke sowie Krecke empfehlen ebenfalls die Resektion und berufen sich dabei darauf, daß bei Ulcusrezidiven die alten Beschwerden wieder auftreten können. Ebenso befürwortet Prader die Resektion, desgleichen haben Steichele und Riese gute Erfolge mit ihrer Resektionsmethode erzielt. Schmitt hält ebenfalls die Resektion für das idealste Verfahren, da mit einem Schlage zugleich der Infektionsherd, das Ulcus selbst und die daraus sich entwickelnden Möglichkeiten aus der Welt geschafft werden.

Denk hat in den letzten 5 Jahren 54 Fälle primär reseziert. Davon 24 in den ersten 6 Stunden ohne Exitus. Die Mortalität betrug innerhalb der ersten 12 Stunden 12,6 %, die Gesamtmortalität bei primärer Resektion 7,5 % gegenüber 22,2 % nach Uebernähung und G.-E. Somit sind auch die Dauererfolge weit besser nach Resektion als nach G.-E., und zwar erzielte er 91 % Beschwerdefreiheit der Patienten bei Resektion und 71 % bei G.-E.

Von Redtwitz gibt in der Literatur eine Zusammenstellung seiner Fälle aus der Zeit Garré's, die durchweg fast alle mit Uebernähung oder mit Uebernähung und anschließender G.-E.

behandelt wurden. Von Redtwitz fand bei diesen Patienten eine Mortalität von 10% in den ersten 12 Stunden nach der Perforation, von 25% in der 12. bis 24. Stunde. Er betont ausdrücklich, daß es sich bei der Behandlung dieser Kranken in erster Linie um die Rettung der Peritonitiskranken handelt. Die Sorge um die weitere Zukunft hat dann zunächst zurückzutreten.

Clairmont steht auf dem Standpunkt, daß man mit der Resektion äußerst vorsichtig sein muß und legt mehr Wert auf die Uebernähung in Verbindung mit der G.-E.

An dem Eiselsberg'schen Material zeigte es sich, daß von den nach 10 Jahren nachuntersuchten G.-E.-Patienten weniger als 50% gesund waren. An der Wiener Klinik wird die Jejunostomie noch in zahlreichen Fällen zur Fütterung der Kranken und Ausheilung des Magengeschwürs angewandt (der Magen wird dadurch ausgeschaltet).

Unsere Erfahrung mit der Resektion können wir leider nur an einer kleinen Zahl der Fälle nachweisen. Wir haben im ganzen 9 Fälle reseziert und zwar davon 6 Fälle nach Billroth I, einen Fall nach Billroth II und 2 Fälle nach Reichel-Polya-Mikulicz. Von diesen Patienten haben alle 9 die Klinik als geheilt entlassen. Bei der Nachuntersuchung erhielten wir von den Angehörigen des einen Patienten die Nachricht, daß derselbe ungefähr ein Jahr nach der Operation — bei ihm war ein Billroth II gemacht — verstorben ist. Schon damals wurde bei der histologischen Untersuchung des resezierten Ulcus festgestellt, daß es sich hierbei um ein infiltrierend wachsendes Medullärcarcinom handelte, das auf der Basis des Ulcus entstanden war.

Wir haben demnach bei unseren Fällen eine Operationsmortalität von 0% erzielt.

Die seit der Perforation verstrichene Zeit betrug auch bei resezierten Fällen meist 6—8 Stunden, bei einem Fall 24 Stunden. Es wurden also keineswegs nur Frühfälle reseziert. Auch andere Anhänger der Resektion, z. B. Bundschuh, konnten noch nach 40 Stunden erfolgreich resezieren. Es unterliegt somit keinem

Zweifel, daß die Resektion keineswegs nur in den ersten Stunden gefahrlos gewagt werden kann, sondern daß man, wie Zoepffel betont, die Grenze ziemlich weit vorschieben kann. Wahrscheinlich spielt bei der relativ günstigen Prognose die lange bestehende Freiheit des Exsudates von pathologischen Keimen infolge des Salzsäuregehaltes des ausfließenden Magensaftes eine Rolle (Löhr). Das Wesentliche dabei ist die richtige Indikationsstellung und die richtige Auswahl der Fälle, und da entscheiden eben nicht nur die seit der Perforation verstrichene Anzahl von Stunden, sondern auch der Gesamtzustand des Patienten und die im Abdomen angetroffenen pathologischen Veränderungen, worauf schon Paul hingewiesen hat. Schlechter Allgemeinzustand und schlechter frequenter Puls sind Kontraindikationen (Schwarzmann, Paul). Jeder Fall ist individuell zu behandeln, denn es ist eben nicht jede Perforation gleich. Wir sehen, daß die Resektion bei unseren nach diesem Gesichtspunkt ausgewählten Fällen ausgezeichnete Resultate gegeben hat, nur unter Berücksichtigung der oben genannten Gründe kann die primäre Mortalität bei der Resektion geringer sein als bei den konservativen Methoden. Allerdings darf man nicht unerwähnt lassen, daß bei unseren resezierten Patienten der postoperative Verlauf auffallend günstig war, günstiger als bei den mit Uebernähung und mit G.-E. behandelten Patienten, eine Tatsache, auf die auch Bundschuh hinweist.

## Nachuntersuchungen.

Bei unseren Nachuntersuchungen gingen wir in der Weise vor, daß wir an die Patienten Fragebogen schickten, auf denen nach der Nachbehandlung nach der Operation, den Beschwerden in der Zwischenzeit, den jetzigen Klagen und Körpergewichtsverhältnissen gefragt worden war. Gleichzeitig wurde jeder einzelne Patient aufgefordert, sich zu einer Nachuntersuchung mit Röntgendurchleuchtung in der Marburger Chirurgischen Klinik einzufinden.

Von den Ueberlebenden fanden sich 14 persönlich zur Nachuntersuchung in Marburg ein. Bei allen wurde eine Magen-Darm-Durchleuchtung mit anschließender Magenaufnahme vorgenommen. Brieflich gaben uns 7 Patienten über ihren jetzigen Gesundheitszustand ausführlich Antwort. 3 Patienten waren in der Zwischenzeit verstorben. Ueber die Todesursache siehe an anderer Stelle. Von 35 Patienten, die nach der Operation unsere Klinik gebessert oder geheilt verließen, wissen wir also über 25 Bescheid. Die restlichen 10 waren zum Teil nicht mehr zu ermitteln, teils haben sie nicht geantwortet. Es wurden nachuntersucht 10 Fälle von Ulcus ventriculi und 4 Fälle von Ulcus duodeni.

Es folgen im einzelnen die nachuntersuchten Fälle: vergl. die Tabellen.

| Name | Alter | Wohnort | Op.-Datum | Nachunters.-Datum |
|---|---|---|---|---|
| P. D. 739/26<br>Aufseher<br>Ulcus ventriculi | 61 J. | Cappel | Einfache Uebernähung, G.-E. Braun.-An. 19. 7. 26. | 22. 4. 31. |
| H. B. 201/24<br>Former<br>Ulcus duodeni parapylor. | 26 J. | Dautphe | Uebernähung, Deckung mit Netzzipfel, G.-E. R. P. Braun-An. 30. 3. 25. | 24. 4. 31. |
| J. H. 720/27<br>Arbeiter<br>Ulcus ventriculi | 60 J. | Holzburg | Uebernähung, G.-E. R. P. Braun-An. 20. 7. 27 | 24. 4. 31. |
| H. F. 1213/27<br>Kernmacher<br>Ulcus ventriculi | 26 J. | Friedensdorf | Uebernähung, G.-E. R. P. Braun-An. 6. 10. 27. | 24. 4. 31. |
| J.-H. K. 648/25<br>Schmied<br>Ulcus ventriculi | 43 J. | Birkenbrinkhausen | Uebernähung, 12. 7. 25. | 27. 4. 31. |
| F. Sch. 872/25<br>Kaufmann<br>Ulcus ventriculi | 28 J. | Spiesskappeln | früher vordr. G.-E. und Braun.-An. 19. 8. 25. II. Op. Reichel-Polya-Mikulicz | 4. 5. 31. |
| W. H. 544/22<br>Schlossermeisters-Frau<br>Ulcus ventriculi | 54 J. | Laaspherhütte | 15. 7. 22. Uebernähung, Deckung | 9. 5. 31. |

| Nachbehandlung | Beschwerden in der Zwischenzeit |
|---|---|
| Nov. 26, Juli 27, Nov. 27, Herbst 28: Med. Kl., jedesmal Ulcus-Diät (3 Wochen) | Wechselnd Nachtschmerzen, nach den Mahlzeiten beschwerdefrei. Stuhlgang o. B. |
| April 25, 27: Med. Kl. Ulcus-Kur, Dez. 28 hier wegen Magenkolik | Wenig, nie Aufstoßen, Stuhlgang o. B. |
| Nachbehandlung: keine | Vor. Jahr Blutbrechen (1 Tasse voll, hellrotes Blut). In der übrigen Zeit fast völlig ohne Schmerzen. Nie Erbrechen. Stuhlgang o. B. |
| Geht gelegentlich zu seinem Hausarzt | mitunter noch heimliche Schmerzen in der Magengegend, unabhängig vom Essen, gewöhnlich morgens und abends. Stuhlgang i. O., niemals Durchfälle. Nie Erbrechen, kein Brechreiz |
| Fast immer in hausärztlicher Behandlung, nimmt oft Belladonna-Pulver ein. Hat auch hom. Mittel (Heumann's Tabl.) versucht.<br>Juli 28: Med. Kl. wegen Magenbluten, 45% Hämoglobin, 4 Wochen Ulcusdiät | Anfallsweise auftretende Magenschmerzen, manchmal unmittelbar nach dem Essen. Zeitweise Nüchternschmerz, auch Nachtschmerzen gehabt. Nach körperlicher Arbeit nie Beschwerden. Oft saures und bitteres Aufstoßen, Stuhlgang mitunter angehalten. Niemals Erbrechen |
| keine | periodisch auftretende Magenbeschwerden wie Druck- und Völlegefühl nach den Haupmahlzeiten (wenn er sich z. B. an einer schweren Speise satt gegessen hat.) Mitunter saures u. bitteres Aufstoßen, auch gelegentlich Uebelkeit. Niemals Erbrechen. Stuhlgang i. O. Viel Blähungen. Klagt auch zeitweise über Nachtschmerzen, die in der Regel kurz nach dem Einschlafen auftreten. Angeblich ist nach einem am 3. 1. 30 erlittenen Unfall (Fraktur des lk. Unterkieferastes und Verlust einiger Zähne) der Kauakt sehr erschwert trotz Zahnersatz |
| keine | Pat. war völlig beschwerdefrei |

| zige Klagen | Zeit des Auftretens | Diät | Gewicht | Alkohol Nicotin |
|---|---|---|---|---|
| weise saures ufstoßen | bei feuchter Witterung | verträgt schlecht Kartoffeln und grobes Gemüse, ist viel Brei u. Eier, wenig Fleisch | keine Zunahme | Abusus neg. |
| keine | | kann alles essen | Im Winter geringe Zunahme | |
| unter saures fauliges Aufstoßen | im Winter | ißt viel breiige Speisen | wechselnd, zuletzt 2 kg abgenommen | neg. |
| nd zu saures fstoßen, benders nach üßigkeiten | Frühjahr und Herbst | anfangs saure Speisen gemieden, jetzt wird alles vertragen | hat zugenommen | Wöch. 50 Zigaretten |
| vergl. benstehend | Zu allen Jahreszeiten | viel Suppen und breiige Speisen. Kartoffeln nur in Breiform, Puddings, Eier, meidet Erbsen, Bohnenkraut | unverändert | Wöch. 200 g. Tabak |
| ı. zu vorkomıde Schmer- unter d. lk. penbogen, z. venn er lange htern ist und h hastigem Essen | meist in den kühlen Jahreszeiten | kann alle Speisen vertragen, hat nur Widerwillen gegen Süßigkeiten | seit der Op. 7 kg abgenommen (?) | A. wird vertragen, außer Wein. N. tägl. 5 Zigaretten |
| keine | | kann sämtliche Speisen vertragen | Sehr viel zugenommen, jetziges Gewicht 85 kg | |

| Name | Alter | Wohnort | Op.-Datum | Nachunters.-Datum |
|---|---|---|---|---|
| K. Sch. 792/29<br>Former<br>Ulcus pept. jejun. bei alter Vord. G.-E. + Braun-Ant. | 32 J. | Spiesskappeln | 5. 7. 29.<br>Excision d. vord. G.-E. | 11. 5. 31. |
| K. G. 1295/29<br>Landwirtsfrau<br>Ulcus ventriculi | 39 J. | Schreufa | 4. 9. 29.<br>Uebernähung, Deckung | 11. 5. 31. |
| J. R. 1333/25<br>Landwirt<br>Ulcus ventriculi | 58 J. | Niederasphe | 3. 11. 25.<br>Uebernähung G.-E. r. p. Braun-An. | 18. 5. 31. |
| R. K. 1251/27<br>Kaufmann<br>Ulcus ventriculi | 30 J. | Frankenberg | 13. 10. 27.<br>G.-E. r. p. Braun-An. | 19. 5. 31. |
| W. B. 622/25.<br>Maurer<br>Ulcus duodeni | 23 J. | Bottendorf (Kr. Frankenberg) | 14. 6. 29. Reichel-Polya, Resektion d. erkrankten Darmabschnittes, Braun-An. | 1. 6. 31. |
| V. B. 390/25<br>Stadtkämmerer<br>Ulcus duodeni | 62 J. | Frankenberg | 4. 6. 25.<br>Uebernähung, Deckung G.-E. a. a., Braun-An. | 4. 6. 31. |
| W. H. 1757/29<br>Maurer<br>Ulcus duodeni | 41 J. | Gemünden (Wohra) | 5. 11. 29.<br>Billroth I | 22. 6. 31. |

| Nachbehandlung | Beschwerden in der Zwischenzeit |
|---|---|
| keine, 1 Jahr post. op. erneute Ulcuskur angeraten, die Pat. aber wegen Zeitmangel ablehnte | Im Anfang nach d. Op. verspürte Pat. geringe Schmerzen im Leib beim Hochheben von Lasten, übrige Zeit ohne Beschwerden, kein Erbrechen. Stuhl o. B. |
| keine | Vor Weihnachten Magenbluten (Leibschmerzen, Appetitlosigkeit, Teerstühle, Durchfälle) 4 Wochen Bettruhe eingehalten, kein Nacht-, kein Nüchternschmerz. Niemals Erbrechen |
| keine | Gelegentlich (oft bei warmer Witterung) Druck- und Völlegefühl in der Magengegend, meist wenn er sich richtig satt gegessen hat. Im letzten halben Jahr Durchfälle (Achylie?) Stuhl immer hell, leidet an Hämorrhoiden. Nie Magenschmerzen, kein Aufstoßen |
| War bis zum Jahr 1929 fast immer in hausärztlicher Behandlung., später nicht mehr | Oefter nach körperlicher Arbeit Druckgefühl in der Magengegend, auch bei Witterungsumschlägen, kein Aufstoßen, kein Erbrechen. Ruht nach den Mahlzeiten. Stuhlgang i. O., niemals Teerstühle, gelegentlich Stuhldrang |
| War post. op. noch 10 Wochen in ärztlicher Behandlung, hat in dieser Zeit nicht gearbeitet. Er hatte öfters Druckgefühl wie vor d. O., im ganzen Leib, aber nie eigentliche Schmerzen. Nach der Behandlung Besserung, voll arbeitsfähig. | Vor. Jahr im Herbst Sodbrennen, nach Pulver Linderung, sonst in d. Zwischenzeit keine Klagen, keine Gelbsucht. Nie Brechen oder Brechreiz, kein Nüchtern- oder nächtlicher Schmerz |
| keine | Anfangs gelegentlich auftretende Magenbeschwerden, wenn er schwere Speisen gegessen hatte und auch manchmal nach Genuß v. kalten Getränken, im übrigen völlig o. B. |
| 14 Tage Ulcuskur in d. Med. Klinik. | Oefter Kreuzschmerzen, voriges Jahr einmal heftiges Erbrechen, hat immer viel Aufstoßen, keine Nacht- und Nüchternschmerzen, Stuhlgang hart, aber regelrecht |

| ige Klagen | Zeit des Auftretens | Diät | Gewicht | Alkohol Nicotin |
|---|---|---|---|---|
| keine | | ißt alles (auch fetten Speck, Wurst, Schwarzbrot), meidet Hülsenfrüchte und Sauerkraut | gleichbleibend | |
| keine | | viel Obst, Schleimsuppen, breiige Speisen, Gemüse (Spinat, Blumenkohl) | im Winter 6kg abgenommen, jetzt gleichbleibend | |
| gl. nebenstehend | | hält sich an keine besondere Kost, da alles ohne Beschwerden vertragen wird. Widerwillen gegen Süßigkeiten | seit der Op. sehr gut zugenommen | |
| keine | bei feuchter Witterung | meidet alles Schwere, verträgt keine Bratkartoffeln, Hülsenfrüchte, keine Süßigkeiten, hält sich viel an breiige Speisen, ebenso ißt er nie Saures und stark Gewürztes | im allgemeinen gleichbleibend, keine Gewichtsabnahme in letzter Zeit | starker Raucher. Neg. Alkoholabusus |
| keine | | kann alles essen, nur keine Kartoffelklöße und stark gesalzenes Fleisch sowie Sauerkraut | post. op. 10kg Zunahme, jetzt gleichbleibend | raucht 100 g Tabak wö. |
| keine | | hält sich an keine Diät, da er alles verträgt, außer Hülsenfrüchte | 35 Pfund zugenommen | wenig Alkohol, tägl. 3—4 Zigaretten |
| zu Kreuzmerzen, gefühl im n, unabgig vom . Auch en über brennen. | unabhängig vom Wetter | lebt nach Kostzettel, Appetit ganz gut, meidet Sauerkraut, Gänsefleisch, Kohl, Linsen, weiße Bohnen, Speck, Leberwurst | Gewicht unverändert | Antialkoholiker, tägl. 5 Zigarren |

Brieflich geantwortet haben:

| Name | Alter | Wohnort | Op.-Datum | Bechwerden in der Zwischenzeit | Jetzige Klagen | Diät | Gewicht |
|---|---|---|---|---|---|---|---|
| K. H. | 40 J. | Heimarshausen | 6.7.22. Billroth I | keine | keine | — | — |
| O. Sch. | 25 J. | Potsdam | 22. 12. 22. Uebernähung, G.-E. | Sodbrennen, Aufstoßen | keine | — | Zunahme |
| K. Sch. | 45 J. | Ernsthausen | 17. 5. 23. Uebernähung | häufig Leibschmerzen | dasselbe | Weichkost | — |
| G. B. | 52 J. | Friedensdorf | 9. 7. 26. Uebernähung, G.-E. | keine | keine | meidet Schweinefleisch, Kartoffeln, Kuchen | keine Z. |
| L. B. | 21 J. | Wallau | 3. 10. 27. Uebernähung, G.-E. | zeitweise | keine | — | Z. |
| B. H. | 45 J. | Frohnhausen | 10. 11. 28. Billroth I | keine | keine | — | Z. |
| H. H. | 42 J. | Niederweimar | 14.5.29. Billroth I | keine | keine | — | Z. |

## P. D., 63 Jahre. 739/26.

Oesophagus und Cardia mäßig spastisch. Der Brei senkt sich entlang der Magenstraße zum unteren Pol, der etwa 2 Querfinger breit unterhalb einer Horizontalen durch beide Darmbeinkämme steht und schichtet sich von hier aus nach oben zu auf. — Nach vollständiger Entfaltung des Magens erkennt mon eine 3 querfingerbreite Intermediärschicht, innerhalb deren sich die Schleimhautfalten des absteigenden Magenastes mit Kontrastmasse streifenartig gefüllt haben. — An der G.-E. Stelle zeigt sich an der großen Curvatur eine etwa 1 pfennigstückgroße, eckig gestaltete Aussparung. Hier tritt der Magenbrei deutlich in das Jejunum über. — Gleichzeitig beobachtet man jedoch auch den Uebertritt des Breies durch den Pylorus in das Duodenum. Bei seitlicher Durchleuchtung des Patienten ist die hintere G.-E. Stelle gut zu beobachten.

Nach 2 Stunden kein Rest mehr im Magen und Duodenum, es finden sich bereits Kontrastmassen im Colon transversum vor.

Röntgendiagnose: Zustand nach alter hinterer G.-E. wegen Ulcus ventriculi perf.

## H. B., 26 Jahre 2101/24.

Oesophagus und Cardia nicht spastisch. — Der Magen entfaltet sich in Trichterform langsam in schmaler Bahn bis zum unteren Pol, der etwa 2 Querfinger breit oberhalb der Horizontalen durch beide Darmbeinkämme steht. — Noch bevor der Magen sich aufgefüllt hat, entleert sich schon der Brei aus der G.-E. Stelle. Erst nach völliger Auffüllung des Magens entleeren sich auch Teile des Breis in langsamer Folge durch den Pylorus. Es besteht nirgends Druckempfindlichkeit, keine Nische, keine spastische Einziehung, keine Aussparung. — Magenaufnahme: Taillenförmige Einziehung des absteigenden Magenastes. Die Magenfalten stellen sich hier streifenförmig dar. Etwa 1½ querfingerbreite Intermediärschicht. Der untere Pol des Magens steht 2 querbreit oberhalb einer Horizontalen, die durch beide Darmbeinkämme hindurch geht. Die große Curvatur zeigt unregelmäßige, zackige Begrenzung, wie man sie von der Gastritis deformans her kennt. Der Magen steht weit nach links gelagert. Der horizontale Ast des Magens ist nur ganz unvollkommen in seinem Anfangsteil gefüllt, zum Bulbus duodeni zieht sich ein 2 markstückgroßer Füllungsschatten hin. Nach 2 Stunden sind Magen und Duodenum leer.

Röntgendiagnose: Zustand nach alter G.-E.

## J. H., 60 Jahre. 720/27.

Oesophagus und Cardia nicht spastisch. Magen entfaltet sich langsam trichterförmig; nach völliger Auffüllung zeigt sich eine ½ querfingerbreite Intermediärschicht, keine Nische, keine spastische Einziehung. Druckempfindlichkeit diffus am absteigenden Magenast. Kurze Zeit nach der Auffüllung des Magens entleert sich der Brei durch die G.-E. Stelle, in langsamer Folge entleert sich auch Brei durch den Pylorus. M.-A.: Es besteht eine deutliche

Gastroptose. Die kleine Curvatur des Magens liegt in Höhe einer Horizontalen durch beide Darmbeinkämme, während die große Curvatur 3 querfingerbreit tiefer liegt. Man erkennt eine reichlich 2 querfingerbreite Intermediärschicht. Nach 2 Stunden noch ein schüsselförmiger Rest im Magen (etwa ein Drittel des ganzen Breies).

Röntgendiagnose: Zustand nach alter G.-E.

## H. F., 25 Jahre. 1213/27.

Oesophagus und Cardia leicht spastisch. Ziemlich rasche Entfaltung des Magens in schmaler Bahn bis zum unteren Pol, der etwa in Höhe einer Horizontalen durch beide Darmbeinkämme steht. Nach völliger Auffüllung zeigt sich eine 3—4 querfingerbreite Intermediärschicht. Es tritt ziemlich rasch Brei zur G.-E. Stelle heraus, fast sturzartig. Erst später folgen Antrumspiel und Duodenalfüllung. Magen und Duodenum nirgends druckempfindlich, ebenso die G.-E. Stelle. Gute Verschieblichkeit des Magens. Später vergrößert sich die Intermediärschicht um etwa 1 Querfinger breit. M.-A.: Der Magen ist leicht nach rechts verzogen. Es besteht eine etwa 3—4 querfingerbreite Intermediärschicht. An der G.-E. Stelle ist die große Curvatur unregelmäßig begrenzt. Nach 2 Stunden findet sich nur ein kleiner, sichelförmiger Schatten im Magen.

Röntgendiagnose: Zustand nach alter G.-E.

## J. H. K., 43 Jahre. 648/25.

Oesophagus und Cardia zeigen keine spastischen Erscheinungen. Langsame Entfaltung in Trichterform und schmaler Bahn bis zum unteren Pol, der in Höhe einer Horizontalen durch beide Darmbeinkämme steht. Keine Nische, keine spastische Einziehung. Antrumspiel und Duodenalfüllung zu beobachten. Keine Intermediärschicht, gute Verschieblichkeit des ganzen Magens beim Baucheinziehen. Es besteht nirgends Druckempfindlichkeit. Nach 2 Stunden kein Rest mehr im Magen und Duodenum. M.-A.: wie oben.

Röntgendiagnose: Zustand nach einfacher Uebernähung eines perforierten Magengeschwürs.

## F. Sch., 28 Jahre alt. 872/25.

Bei der Durchleuchtung im ersten schrägen Durchmesser sind Oesophagus und Cardia nicht spastisch. Der Magen entfaltet sich langsam in Trichterform. Die Trichterform wird auch bei weiterer Aufnahme erhalten, nur, daß sich der Trichter vergrößert. Man kann deutlich die Anastomose zwischen dem Jejunum und dem verbliebenen Magenrest erkennen. Der meiste Brei tritt sofort ins Jejunum über. Unterhalb der Anastomose kommt es fortwährend zu einer Retroperistaltik. Trotzdem ist die Entleerung des Magens eine ziemlich rasche. Dort, wo die Retroperistaltik zu beobachten ist,

besteht starke Druckschmerzhaftigkeit. Keine Intermediärschicht, mäßig gute Verschieblichkeit. M.-A.: Nach 2 Stunden kein Rest mehr im Magen.

Röntgendiagnose: Zustand nach einer Magenoperation nach Reichel-Polya-Mikulicz.

## W. H., 54 Jahre. 544/22.

Oesophagus und Cardia nicht spastisch. Ziemlich rasche Entfaltung des Magens in trichterförmiger Bahn bis zum unteren Pol, der etwa in Höhe der Darmbeinkammhorizontalen steht. Nach völliger Auffüllung erkennt man nahe am Uebergang des horizontalen Astes zum aufsteigenden eine spastische Einziehung an der großen Curvatur. Es handelt sich um einen Dauerspasmus. Eine Nische ist selbst beim Drehen an der Hinterwand nicht zu sehen. Eine Intermediärschicht ist nicht erkennbar. Der Magen ist nirgends druckempfindlich. Sehr lebhaftes Antrumspiel und Duodenalfüllung. M.-A.: Der absteigende Magenast zieht sich von oben medial nach unten lateral hin, der horizontale Ast stellt sich stark verkürzt dar. Der Bulbus duodeni erscheint deformiert. Leichte peristaltische Einziehungen an der großen Curvatur. Nach 2 Stunden noch 2 Mark-Stück große Reste im Magen und ein etwas kleinerer im Duodenum.

Röntgendiagnose: Zustand nach Uebernähung.

## K. Sch., 32 Jahre. 792/29.

Oesophagus und Cardia nicht spastisch. Langsame Entfaltung des Magens in Trichterform bis zum unteren Pol, der etwa 2 Querfinger unterhalb einer Horizontalen durch beide Darmbeinkämme steht. Nach völliger Entfaltung des Magens zeigt sich an der großen Curvatur eine zipfelförmige Kontraststelle, die zweifellos der G.-E. Stelle entspricht. Man sieht jedoch hier keinen Magenbrei durchtreten, vielmehr zeigt sich sehr lebhaftes Antrumspiel und Duodenalfüllung. An der oberen Begrenzung sieht man einen schmalen Intermediärschatten. Auch an der Hinterwand ist keine Nische zu sehen, kein Dauerspasmus, nur geringe Verschieblichkeit, keine ausgesprochene Rechtsverziehung. Magen und Duodenum nirgends druckempfindlich. M.-A.: Orthostatischer Magen, 2½ querfingerbreite Intermediärschicht. Man sieht den Brei am Uebergang vom absteigenden zum horizontalen Magenast in den Darm übertreten. Es sind einschneidende peristaltische Wellen zu erkennen. Nach 2 Stunden kein Rest mehr im Magen und Duodenum.

Röntgendiagnose: Zustand nach Operation eines perforierten Ulcus pepticum jejuni bei alter vorderer G.-E. und Braun'scher Anastomose.

## K. G., 39 Jahre. 1295/29.

Oesophagus und Cardia werden glatt passiert. Entfaltung erfolgt trichterförmig zum unteren Pol, der einen Querfinger breit unterhalb einer Horizontalen durch beide Darmbeinkämme steht. Anfangs bemerkt man taillenförmige Abschnürung am absteigenden Ast, wobei nur die Schleimhaut-

falten gefüllt sind. Bei weiterer Auffüllung füllt sich auch der absteigende Magenast mit Brei. Normale Magenblase, Eindellung an der großen Curvatur durch benachbarte gasgefüllte Darmschlingen. Gute Verschieblichkeit. Weder das Duodenum noch der Magen sind irgendwo druckempfindlich. Hoch oben einsetzende, tief einschneidende peristaltische Wellen. Antrumspiel und Duodenalfüllung gut zu beobachten. M.-A.: Orthostatischer Magen, eine querfingerbreite Intermediärschicht. Pylorusgegend nach der kleinen Curvatur zu z. T. horizontal begrenzt. Nach 2 Stunden ein kleiner sichelförmiger Rest (etwa 1/10 des Mageninhaltes) im Magen und ein linsengroßer Rest im Duodenum.

Röntgendiagnose: Zustand nach Uebernähung.

## J. R., 58 Jahre. 1333/25.

Im Oesophagus und an der Cardia kein Spasmus. Sehr rasche Entfaltung des Magens in schmaler Bahn zum unteren Pol, der etwa einen Querfinger breit unterhalb der Horizontalen durch beide Darmbeinkämme steht. Nach völliger Auffüllung, die sehr langsam vor sich geht, zeigt die Magenblase zunächst Birnenform und der absteigende Magenast taillenförmige Einschnürung. Später bessert sich der Tonus. Die Magenblase und der absteigende Ast nehmen normale Gestalt an. Sofort nach völliger Auffüllung des Magens zeigt sich ein Durchtreten des Magenbreies durch die hintere G.-E. Stelle. Die Ausschüttung erfolgt sehr rasch und reichlich, erst später zeigt sich Antrumspiel und Duodenalfüllung in langen Zwischenräumen. Mäßig gute Verschieblichkeit beim Baucheinziehen, nirgends Druckschmerz. Auch an der Hinterwand ist eine Nische nicht zu entdecken, keine spastische Einziehung, keine Intermediärschicht, keine Aussparung. M.-A.: Es besteht eine Eindellung an der großen Curvatur durch eine benachbarte gasgefüllte Darmschlinge. Der Magen steht in normaler Höhe, zeigt normale Gestalt (Angelhakenform). Nach 2 Stunden kein Rest mehr im Duodenum.

Röntgendiagnose: Zustand nach alter G.-E. und Braun'scher Anastomose.

## R. K., 30 Jahre. 1251/27.

Oesophagus und Cardia werden glatt passiert. Außerordentlich schnelle Entfaltung des Magens in ziemlich schmaler Bahn bis zum Fundus (steht in Höhe beider Darmbeinkämme). Die weitere Auffüllung geht sehr schnell vor sich. Man erkennt, daß der Brei ziemlich rasch durch die G.-E.-Stelle hindurch tritt (Sturzentleerung), aber auch durch den Bulbus duodeni findet die Passage statt. Gute Peristaltik des Magens. Normales Antrumspiel, keine Nische, keine spastische Einziehung, keine Aussparung, gut 4 fingerbreite Intermediärschicht. M.-A.: Normale Magenblase, der absteigende Ast ist nur mit Sekretschicht ausgefüllt, am Uebergang vom absteigenden zum horizontalen

Ast sieht man den Brei zur G.-E.-Stelle austreten. Der Magen zeigt Angelhakenform und steht in normaler Höhe. Nach 2 Stunden kein Rest mehr im Magen und Duodenum.

Röntgendiagnose: Zustand nach alter G.-E. mit Braun'scher Anastomose.

## W. B., 23 Jahre. 622/25.

Der Brei passiert sehr rasch den Oesophagus und die Cardia. Er gleitet sofort sturzartig zum unteren Pol und entleert sich auch sofort aus der G.-E.-Stelle. Bei weiterer Auffüllung bildet sich eine deutliche Intermediärschicht aus. Die Magenblase ist groß, unterhalb derselben sieht man einen schmalen Streifen Kontrastschatten. Der Magen ist sehr gut verschieblich. Magen und Jejunum nirgends druckempfindlich. Der Brei entleert sich gut zur Anastomose. M.-A.: Breite Magenblase, etwa 2 querfingerbreite Intermediärschicht. Eindellung an der großen Curvatur in Höhe des absteigenden Astes durch benachbarte gasgefüllte Darmschlingen. Die große Curvatur zeigt zackenförmige Begrenzungslinien, die man von der Gastritis deformans her kennt. Der Durchmesser des absteigenden Astes ist schmaler als der des horizontalen Astes. Nach 2 Stunden kein Rest mehr im Magen.

Röntgendiagnose: Zustand nach Operation eines perforierten Ulcus duodeni.

## V. B., 62 Jahre. 390/25.

Oesophagus und Cardia zeigen keinen Spasmus. Der Brei gleitet entlang der Magenstraße sofort bis zum unteren Pol, der etwa 2½ Querfinger oberhalb einer Horizontalen durch beide Darmbeinkämme steht. Trotz Aufschichtung des Breies von unten nach oben zu zeigt sich bald eine gute Peristole. Nach völliger Auffüllung bildet sich eine 2 querfingerbreite Intermediärschicht, es setzen hoch oben tief einschneidende peristaltische Wellen ein, wobei sich sofort ein Teil des Magenbreies durch die G.-E.-Stelle entleert, während erst nach einiger Zeit eine Ausschüttung durch den Pylorus erfolgt. Mäßig gute Verschieblichkeit beim Baucheinziehen. Magen und G.-E.-Stelle nirgends druckempfindlich. Nach 2 Stunden kein Rest mehr im Magen. M.-A.: Angedeutete Stierhornform mit tiefen peristaltischen Wellen und 1½ querfingerbreiter G.-E.-Stelle. Duodenum fast im ganzen Verlaufe dargestellt, ohne Befund, 2—3 querfingerbreite Intermediärschicht.

Röntgendiagnose: Zustand nach alter Gastroenterostomie mit Braun'scher Anastomose wegen eines Ulcus duodeni perforatum.

## W. H., 41 Jahre, 1757/29.

Oesophagus und Cardia nicht spastisch. Der Magen entfaltet sich rasch bis zum unteren Pol, der in Höhe einer Horizontalen durch beide Darmbeinkämme steht. Gute Peristole. Nach völliger Auffüllung tritt eine

ziemlich lebhafte Ausschüttung ein. Er ist beim Baucheinziehen gut verschieblich und wird dabei gleich nach rechts verzogen. Nirgends Druckempfindlichkeit, keine Nische, keine spastische Einziehung, keine Aussparung. M.-A.: Orthostatischer Magen. Der horizontale Ast ist auffallend breit. An der Resektionsstelle besteht eine unregelmäßige Begrenzung des Breies. Es besteht eine etwa 1 cm hohe Intermediärschicht. Nach 2 Stunden schüsselförmiger Rest (ein Drittel des Mageninhaltes).

Röntgendiagnose: Zustand nach Billroth I wegen eines Ulcus duodenum perforatum.

Nach der Entlassung aus der Klinik sind 3 Patienten gestorben:

Der erste Patient, 44 Jahre alt, Fabrikarbeiter, starb ungefähr ein Jahr nach der Operation. Damals wurde nach Resektion des Ulcus (Billroth II) ein infiltrierend wachsendes Medullärcarcinom — auf dem Boden eines Ulcus entstanden — histologisch festgestellt. Patient wurde nach 39tägiger Behandlungszeit aus dem Krankenhaus beschwerdefrei entlassen. Er ist auch nach Angabe der Angehörigen bis Weihnachten 1921 nahezu ohne Beschwerden gewesen, dann erfolgte eine rapide Abnahme des Körpergewichtes mit allgemeiner Kachexie und starken Schmerzen.

Exitus: 29. 6. 22., Ursache vermutlich ein rezidivierendes Carcinoma ventriculi.

Unser 2. Patient, ein 57 Jahre alter Stellmacher, ist, so geht aus einem Brief der Angehörigen hervor, 5 Tage nach der klinischen Entlassung ganz plötzlich gestorben. Die Todesursache ist unbekannt, vermutlich eine Embolie.

Der 3. Patient, 48 Jahre alt, Packmeister von Beruf, litt seit Jahren an einer eitrigen Bronchitis. Nach Angabe des behandelnden Hausarztes war die Todesursache — 24 Tage nach der Entlassung — ein Lungenabszeß (Aspiration?)

## Gebiß in jetzigem Zustand.

× = fehlt.
() = gefüllt.
o = cariös.

P. D. 739/26.

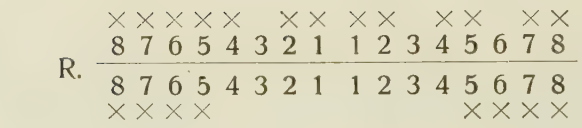


H. B. 2101/24.

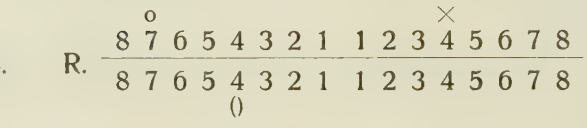


J. H. 720/27.

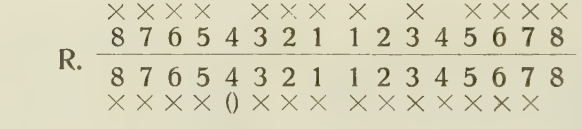


H. F. 1213/27.

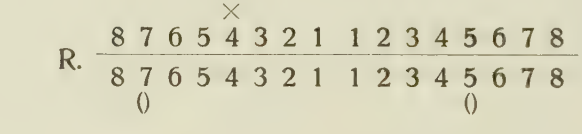


J. H. K. 648/25.

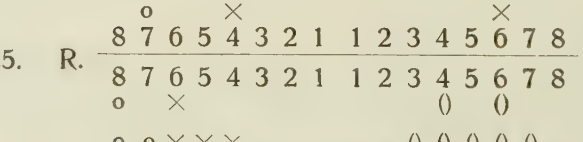


F. Sch. 872/25.




W. H. 544/22.

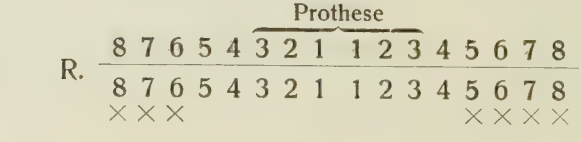

K. Sch. 792/29.

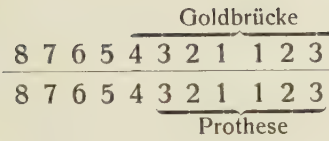


K. G. 1295/29.




J. R. 1333/25.

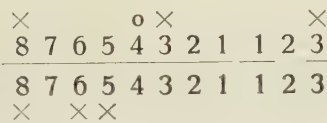


R. K. 1251/27.

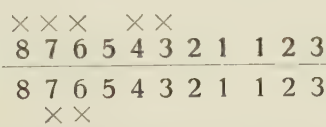


W. B. 622/25.

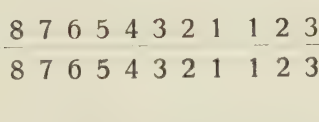


V. B. 390/25.




W. H. 1757/29.



## Zusammenfassung.

In der vorliegenden Arbeit wurde der Versuch gemacht auf Grund der in der Marburger Chirurgischen Klinik innerhalb 10 Jahren operierten Fälle von perforierten Magen- bezw. Duodenalgeschwüren unter Zugrundelegung und Mitverwertung der großen vorliegenden Literatur Stellung zu nehmen zur Frage der zweckmäßigsten Behandlung. In dem genannten Zeitraum wurden 42 Fälle mit 21,4% Mortalität operiert. Die Durchschnittssterblichkeit liegt weit unter der der bekannten Statistiken, nach der sie zwischen 34 und 60% schwankt. Sicher spielen bei dem glücklichen Ausgang nach der Operation eines durchgebrochenen Magen — bezw. Zwölffingerdarmgeschwürs verschiedene Faktoren eine erhebliche Rolle, z. B. die Zeit, welche verflossen ist zwischen dem Durchbruch des Geschwürs und zwischen Uebernahme der Behandlung, die Schnelligkeit, mit der der Eingriff ausgeführt wird, der Allgemeinzustand, in dem der Kranke sich befindet (Kreislauf, Lungen usw.), daneben aber wahrscheinlich auch die Methode, nach der das durchgebrochene Geschwür operiert wird. Daß mit allen Methoden gute Erfolge erzielt werden können, geht aus den Zahlen der Marburger Chirurgischen Klinik sowohl als auch aus den mitangeführten Statistiken hervor. Immerhin hat auch das Material der Marburger Klinik ergeben, daß die von manchen Seiten propagierte Resektion des durchgebrochenen Magengeschwürs kein besonders großer Eingriff ist und daß er auch im Zustand der Peritonitis von den Kranken überstanden wird. Von den 9 in der Perforation resezierten Fällen ist kein einziger gestorben, obwohl auch darunter ein Fall war, der erst 24 Stunden nach der Perforation zur Operation kam. Der Standpunkt der Klinik soll

aber deswegen nicht so formuliert werden, daß die Resektion die Behandlungsmethode des durchgebrochenen Magen-Darmgeschwürs ist, sondern es sollen den Kranken je nach ihrem Allgemeinzustand die Eingriffe zugemutet werden, die die größten Chancen für ihr Durchkommen haben. Sicher ist in vielen Fällen die Resektion des Geschwürs auch in sofern die günstigste Behandlungsmethode als die Ursache der Beschwerden, der Blutungen usw. beseitigt wird.

Auch die Dauerergebnisse bei den einzelnen angewandten Operationsmethoden dürfen nicht unberücksichtigt bleiben, denn der Chirurg will natürlich, daß die Patienten nicht nur nach der Perforation ihres Geschwürs am Leben erhalten werden, sondern daß sie möglichst beschwerdefrei sind. Aber auch in dieser Beziehung sind die Dauererfolge, wie die brieflichen Mitteilungen und die Nachuntersuchungen unserer Patienten gezeigt haben, durchaus befriedigend und eher besser als schlechter als nach den anderen angewandten Maßnahmen. Immerhin scheint die Untersuchung des Gebisses der Patienten, die wegen Perforation eines Magen- oder Zwölffingerdarmgeschwürs bei uns operiert worden waren, einen nicht unwesentlichen Hinweis darauf zu geben, daß manche der geklagten Beschwerden nach der Operation nicht so sehr durch Anomalien am operierten Magen als dadurch bedingt sind, daß die aufgenommenen Speisen infolge des mangelhaften oder schlechten Gebisses nicht genügend zerkleinert und zur Verdauung vorbereitet werden.

Zum Schlusse ist es mir eine angenehme Pflicht, Herrn Professor Dr. Klapp für die Ueberlassung der Arbeit sowie Herrn Professor Dr. Wiedhopf für die jeder Zeit bereitwillige Unterstützung bei Bearbeitung derselben und die liebenswürdige Durchsicht nochmals meinen besonderen Dank auszusprechen.

## Schrifttum.


Braun, Zbl. f. Chir. 1897, S. 739
Brown, Edingbourgh med. Journal, Bd. 32, Nr. 4
Brunner, Th., Münch. Med. Wschr., Jg. 69, Nr. 3, S. 73
Brunner, Fr., D. Zschr. f. Chir., Bd. 69, S. 159
Brütt, Ergebnisse d. D. Chir. u. Orth., Bd. 16, S. 516
Brütt, Zbl. f. Chir., Jg. 48, Nr. 38, S. 1378
Bundschuh, Archiv f. klinische Chir., Bd. 129, S. 281
Burckhardt, Beitr. z. klinischen Chir.
Cucor, Refr. Zentorg. f. d. ges. Chir., 1925, Bd. 30
Clairmont-Ranzi, Arch. f. klinische Chir. 76
Czerny, Archiv f. klinische Chir., Bd. 37, S. 853, 1925
Demmer, Beiträge z. klinisch. Chir. Bd. 111, S. 400, 1918
Engelsing, D. Zschr. f. Chir., Bd. 180, S. 25, 1924
Eichelter, Arch. f. kl. Chir. 160, S. 400
Eiselsberg, D. Med. Wchr. 1906, S. 2017—2021
Enderlen, D. Med. Wsch. 52
Florowsky, Arch. f. klin. Chr., Bd. 103, S. 1031
Fermaud, Rev. méd. Suisse Rom. 49 (1929)
Friedemann, Zbl. f. Chir. Jg. 51, Nr. 52, S. 2855
Guth, Med. Klinik Jg. 21, Nr. 51, S. 546
v. Haberer, Wien. Klin. Wschr. 1919, Nr. 16
v. Haberer, D. Zschr. f. Chir. 172, 1—78 (1922)
Henle, Der Chirurg 1930, II. Heft 21, S. 987
Hofmann, Zbl. f. Chir. 1911, S. 1635
Hotz, Zbl. f. Chir. Jg. 51, Nr. 3, S. 72, 1924
Hromada, Wien. klin. Wschr. Jg. 34, Nr. 36, S. 437
Iselin, Klin. Beiträge für Chir., Bd. 102, 1916
Kulenkampff, D. Med. Wschr. 1913, Heft 3
Kirschner-Nordmann, D. Chir., 5. Teil
Kunz, Arch. f. klin. Chir. 140, S. 419, 160, S. 390

Kleinschmidt, Zbl. f. Chir. 1930, Nr. 3
Kreutter, Klin. Wschr. 1927, 742
Krecke, Diskussionsbemerkung z. Vortrag von von Redtwitz
Körte, Arch. f. klin. Chir. 1906, Bd. 81
Kroiss, Beiträge z. klin. Chir. 1910, Bd. 67
Löhr, D. Zschr. f. Chir. 187, 214
Lang, Ref. Zentr. Org. f. d. ges. Chir. 1927, Bd. 38
Lenander, Mitt. aus d. Grenzgebieten d. Medizin u. Chir. 1899, Bd. 4
Marschall, Med. Record. Bd. 85, Nr. 11, S. 476
Massary, Wien. klin. Wschr. Jg. 33, Nr. 12, S. 254
Mühsam, D. Med. Wschr. 1930, Nr. 9
Mühsam, Zbl. f. Chir. 1930, 148
Mülleder u. Neuberger, Wien. Klin. Wschr. Jg. 36, Nr. 42, S. 743
Naumann, H., Arch. f. klin. Chir. 139, 434 bis 470, 1926
Neumann, D. med. Wschr. Jg. 39, S. 554
Nast-Kolb, Zbl. f. Chir. Jg. 51, Nr. 34
Noetzel, D. Zschr. f. Chir., Bd. 167, S. 116, 1921
Paul, D. Zschr. f. Chir., Bd. 172, S. 94
Petrên, Klin. Beitr. z. Chir. Bd. 72, S. 319, 1911
Prader, Arch. f. klin. Chir. 120, 758
de Quervain, Chir. Diagnostik
Riese, Arch. f. klin. Chir., Bd. 127, S. 327, 1923
Röpke, D. med. Wschr. Jg. 48, Nr. 27, S. 899, 1922
Radojewitch, Rev. d. Chir. 44, Nr. 3, 1925
Salzmann, Münch. Med. Wschr. Jg. 68, Nr. 40, 1921
Schmidt, W. Klin. Beiträge z. Chir., Bd. 125, S. 568
Schülein, D. Zschr. f. Chir., Bd. 161, S. 242
Shoemaker, Zbl. f. d. Grenzgebiete d. Medizin u. Chir., 1915, Bd. 18
Schwarz, D. Zschr. f. Chir., Bd. 192, S. 239
Schwarzmann, Wien. klin. Wschr. 1920, Nr. 12
Seidel, Zbl. f. Chir. Jg. 40, Nr. 38, S. 1481
Smith, Brit. med. Journ. Nr. 3182, 1921
Speck, Beiträge z. klin. Chir., Bd. 129, S. 537
Steichele, Arch. f. klin. Chir., Bd. 129, 1925
Steinthal, Münch. med. Wschr. Nr. 32, S. 1093
Willich, Der Chirurg 1930, II.
Wohlleben, Der Chirurg 1930, Bd. 2, S. 922
Zielke, Der Chirurg 1930, Bd. 2, S. 1073
Zoepfel, D. Zschr. f. Chir. Jg. 49, Nr. 51, S. 2895

## Lebenslauf.

Ich, Hans-Joachim Leonhard, wurde am 20. Juli 1905 als Sohn des Kaufmanns Alwin Leonhard zu Lübeck geboren. Meine Schulausbildung erhielt ich im Realgymnasium zu Lübeck, das ich März 1925 mit dem Zeugnis der Reife verließ. Ich studierte Medizin S.-S. 25 in Heidelberg, W.-S. 25/26, S.-S. 26 in Innsbruck-Oesterreich und W.-S. 26/27, S.-S. 27 in Kiel. Dort bestand ich im November 27 die ärztliche Vorprüfung. Im W.-S. 27/28 ging ich nach Innsbruck zurück. Die letzten 4 Semester meines Studiums von S.-S. 28 bis W.-S. 29/30 verbrachte ich in Marburg, wo ich am 26. Mai 1930 das ärztliche Staatsexamen bestand. Die erste Hälfte des praktischen Jahres war ich Medizinalpraktikant am Allgemeinen Krankenhaus zu Lübeck. Vom 1. Januar 1931 war ich in Marburg an der Chirurgischen Universitäts-Klinik tätig, bis 15. Juli als Medizinalpraktikant, später als Volontärassistent. Seit dem 27. 1. 32 bin ich Assistent am Städtischen Krankenhaus in Siegen (Westfalen).

Meine akademischen Lehrer waren in

**Heidelberg:** Curtius, Hoepke, Jost, Lenard, Matthes;

**Innsbruck:** Bayer, Berger, Brücke, Eymer, Gruber, Haberlandt, Heinricher, Henze, Jarisch, Lang, Mayer, Micoletzky, Posselt, Ranzi, Schreiner, Schuhmacher, Schweidler, Sieglbauer;

**Kiel:** Benninghoff, Diels, Geiger, Höber, von Möllendorff, Tischler, Zahn;

**Marburg:** Arndt, Boeminghaus, Bonhoff, Brock, Burckhardt, Eimer, Freudenberg, Geßner, Göppert, Grüter, Gürber, Hildebrand, Kehrer, Klapp, Klewitz, Kretschmer, Loebell, Mauz, Müller, Naujoks, Neumann, Ruete, Schenk, Schmidt, Schwenkenbecher, Schubert, Uffenorde, Versé, Wiedhopf.